

# 불안정성 쇄골 원위부 골절에서의 Endobutton을 이용한 오구 쇄골 인대 보강술 - 예비 보고 -

계명대학교 의과대학 정형외과학교실, 고신대학교 복음병원 정형외과\*, 대구한미병원†

조철현 · 정구희\* · 신흥관† · 이영국† · 박진현

## Coracoclavicular Ligament Augmentation Using Endobutton for Unstable Distal Clavicle Fractures - Preliminary Report -

Chul-Hyun Cho, M.D., Ph.D., Gu-Hee Jung, M.D.\*, Hong-Kwan Sin, M.D.†,  
Young-Kuk Lee, M.D.†, Jin-Hyun Park, M.D.

*Department of Orthopedic Surgery, School of Medicine, Keimyung University, Daegu, Korea*

*Department of Orthopedic Surgery, Gospel Hospital, Kosin University, Busan, Korea\* Hanmi Hospital, Daegu, Korea†*

**Purpose:** The purpose of this study was to evaluate the radiologic and clinical outcomes after operative treatment using endobuttons for unstable distal clavicle fractures.

**Materials and Methods:** Between October 2007 and September 2009, 9 consecutive patients who were followed up for at least more than 12 months after operative treatment using a TightRope® were studied. The radiologic results on the serial plain radiographs and the clinical results according to the American Shoulder Elbow Surgeons (ASES) score were analyzed.

**Result:** Bony union was shown in 8 cases (88.9%) and the average time to union was 12.9 (range: 9~16) weeks. The average coracoclavicular distances at the postoperative and final follow-up were 5.6 mm and 6.2 mm, respectively, with no statistically significant difference ( $p>0.05$ ). The average ASES score was 90.3 (range: 78~96) and the clinical outcomes were 6 excellent, 2 good and one fair. There were no complications such as implant failure or infection except for one case of nonunion due to loss of the initial reduction.

**Conclusion:** A major advantage of TightRope® fixation for unstable distal clavicle fractures is that no further surgery is needed to remove the implant. We suggest that this technique provides an alternative for fracture with a distal fragment, which is difficult to fix.

**Key Words:** Distal clavicle, Coracoclavicular ligament, Unstable fracture, TightRope®

※통신저자: 조 철 현

대구광역시 중구 동산동 194번지

계명대학교 의과대학 정형외과학교실

Tel: 053) 250-7729, Fax: 053) 250-7205, E-mail: oscho5362@dsmc.or.kr

접수일: 2010년 12월 4일, 1차 심사완료일: 2011년 1월 4일, 2차 심사완료일: 2011년 5월 10일, 3차 심사완료일: 2011년 5월 17일, 게재 확정일: 2011년 5월 18일

## 서 론

쇄골 골절 전체의 약 15%를 차지하는 쇄골 원위부 골절 중 Neer 분류 제 2형 골절은 보존적 요법으로 지연유합 및 불유합의 가능성이 높아 수술적 요법이 요구되는 경우가 많다.<sup>1)</sup> 현재까지 불안정성 쇄골 원위부 골절에 대한 다양한 수술 방법이 소개되어 있지만, 여러 가지 합병증 및 제한점과 함께 적절한 수술법에 대해서는 논란이 있다.<sup>2-7)</sup>

오구 쇄골 인대는 원위 쇄골의 수직 안정성에 관여하는 일차 구조물로, 쇄골 원위부 골절에서 근위 골편의 수직 전위를 막고, 골절의 치유과정에 중요한 것으로 알려져 있다. Shin 등<sup>7)</sup>은 오구 쇄골 인대 손상에 대해 적절한 치료가 이루어지지 않는다면 골절편이 불안정하여 불유합의 기회를 증가시킬 수 있기 때문에 손상된 오구 쇄골 인대에 대한 재건술을 시행함으로써 골편의 수직 전위를 막아 골유합을 이룰 수 있는 환경을 제공할 수 있음을 보고하였다.

최근에는 급성 견봉쇄골관절 탈구의 치료로 TightRope® (Arthrex, Naples, FL, USA) 또는 그와 유사한 2개의 Endobutton과 비흡수성 봉합사를 이용한 오구 쇄골 인대 보강술이 소개되고 있으며, 안정된 고정력과 함께 우수한 방사선학적 및 임상적 결과를 보고하고 있다.<sup>8-13)</sup> 이에 저자들은 오구 쇄골 인대 손상이 동반된 불안정성 쇄골 원위부 골절에서도 TightRope® 고정술이 골유합을 이룰 때까지 충분한 수직 및 수평 안정성을 제공할 수 있을 것으로 가정하였으며, 그 방사선학적 및 임상적 결과를 알아보고자 하였다.

## 연구 대상 및 방법

### 1. 연구 대상

2007년 10월부터 2009년 9월까지 오구 쇄골 인대 손상이 동반된 Neer 제 2형 불안정성 쇄골 원위부 골절 환자, 연속적 10예에 대해 TightRope® 고정술을 시행하고 1년 이상 추시 관찰이 가능하였던 9예를 대상으로 하였다. 포함 기준은 오구 쇄골 인대 손상이 동반된 Neer 제 2형 불안정성 골절로 이전에 견관절 손상이 없었으며 그 기능이 정상적이었던 경우로 하였으며, 제외 기준은 Neer 제 2형 골절이지만 원위 쇄골 골편이 커서 금속판 고정술이 가능하다고 판단되는 경우, Neer 제 1, 3형 골절, 견관절 주위 동반 손상이 있는 경우, 추시 기간이 1년 미만인 경우, 이전에 견관절 손상이 있었던 경우로 하였다.

평균 연령은 50.0 (27~72)세였고, 남자가 2명, 여자가 7명이었으며 평균 추시 기간은 23.2 (12~31)개

월이었다. 손상 기전으로는 교통 사고가 6예, 실족 사고가 2예, 추락 손상이 1예였다. 수상일로부터 수술일까지 평균 기간은 5.7 (2~11)일이었다.

### 2. 수술 방법 및 재할

수술 방법은 전신 마취하에 해변 의자 자세를 취한 후 견봉 쇄골 관절 내측 2 cm 부위에서 오구 돌기 방향으로 약 5~6 cm의 피부절개를 시행하고, 골절 부위에 접근하기 위해서 삼각 승모 근막 (deltotrapezius fascia)과 전방 삼각근을 피부절개와 평행하게 분리하여 골절 부위와 오구 돌기를 노출하였다. 원위 쇄골 골절 부위 내측 1~2 cm 부위에 4.5 mm 천공기를 이용하여 구멍을 만든 다음 오구 돌기의 기저부에 구멍을 만들었다. 두 점의 강선을 쇄골의 구멍에서 오구 돌기 구멍으로 통과시키고 다시 역방향으로 다른 두 점의 철사를 끼워 원위 쇄골 구멍의 상부로 빼낸 다음 TightRope®를 연결하여 통과시켰다. 골절 부위의 해부학적 정복을 확인한 다음 TightRope®를 고정하였다. 분쇄 또는 전위된 골편이 있는 경우 골절 부위의 안정성을 더하기 위해 5예에서 5번 비흡수성 봉합사를 이용하여 환형 보강술을 시행하였고, 골절의 정복이 어려웠던 1예에 대해서는 2개의 K-강선을 이용하여 견봉의 외측연에서 견봉 쇄골 관절을 통과하여 골절부를 고정한 후 TightRope®를 완전히 고정하였다.

술 후 6주간 Kenny-Howard 보조기를 착용하였으며, 술 후 2주째부터 수동 관절 운동을, 6주째부터 능동 관절 운동을 시행하였다.

### 3. 치료 결과의 평가

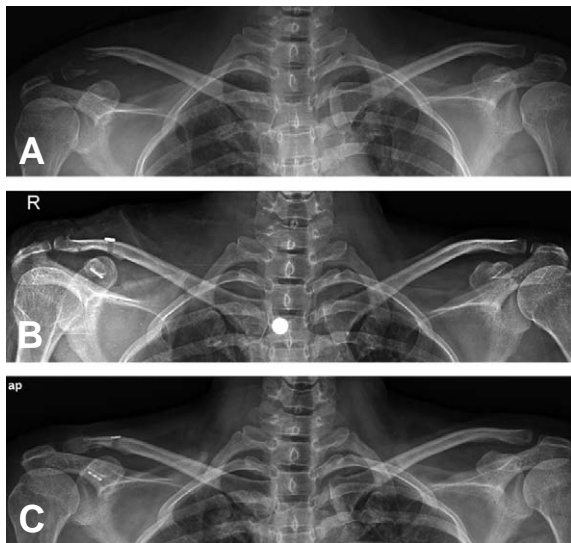
수술의 평가는 방사선학적 검사와 최종 추시시 시행한 American Shoulder Elbow Surgeons (ASES) 점수법을 이용하였다. 방사선적 평가는 양측 견관절 전후방 방사선 사진상 오구 돌기의 상부 경계와 쇄골의 하부 피질간의 수직 거리를 측정하여 정복의 유지 여부를 판단하였으며, 추시 단순 방사선 사진상 골절부 피질골의 연속성을 기준으로 골유합을 유무를 판단하였다. 임상적 결과의 평가는 ASES 점수법에 따라 90점 이상을 우수, 80점 이상 양호, 70점 이상 보통, 70 미만 불량으로 나누었다.

## 결 과

방사선학적 결과는 총 9예 중 8예 (88.9%)에서 골유합을 얻을 수 있었으며, 평균 골유합 기간은 12.9 (9~16)주였다. 술 전 오구 쇄골 간격은 평균 14.6 (11.1

~18.8) mm, 견축 오구 쇄골 간격은 평균 6.4 (5.2~8.2) mm였으며, 환측이 견축에 비하여 평균 8.2 mm 증가되어 있었다. 수술 직후 측정된 오구 쇄골 간격은 평균 5.6 (4.0~8.6) mm였으며, 최종 추시 시 측정된 오구 쇄골 간격은 평균 6.2 (4.2~10.2) mm로 통계학적인 의미있는 정복의 소실은 없었다 ( $p>0.05$ ).

ASES 점수법에 의한 임상적 결과는 평균 90.3 (78~96)점으로 우수 6예 (66.7%), 양호 2예 (22.2%), 보통 1예 (11.1%)였으며, 8예 (88.9%)에서 만족할만한 결과를 나타내었다.



**Fig. 1.** 36-year-old woman with right distal clavicle fracture was treated by open reduction and TightRope® fixation with additional suture wiring. (A) Preoperative radiograph shows unstable distal clavicle fracture with Neer type IIB. (B) Postoperative radiographs show anatomical reduction using TightRope® fixation. (C) Radiograph at 28 months after the surgery show complete bony union with the sinking of clavicular button.

합병증으로 1예에서 초기 정복 소실로 인하여 불유합이 발생하였으며, 보통의 임상적 결과를 보였다. 또한 4예에서 추시 방사선 소견상 쇄골측 단추가 쇄골의 상부 피질골을 파고드는 함몰 소견이 관찰되었으나 임상적인 문제는 없었다 (Fig. 1). 그 외 추시 관찰 중 정복의 소실, 고정물의 파손 및 감염 등의 합병증은 없었다 (Table 1).

## 고 찰

쇄골 원위부 골절은 전체 쇄골 골절의 불유합 중에서 85%를 차지할 정도로 불유합과 지연유합이 다른 부위에 비해 많이 발생하며, 특히 Neer 분류 제 2형 불안정성 골절은 보존적 요법으로 불유합의 가능성이 높아, 비교적 젊고 활동적인 환자에서는 수술적 치료가 선호되고 있다<sup>1)</sup>. 수술적 방법의 선택은 주로 골절된 골편의 크기 및 위치, 오구 쇄골 인대의 파열 유무에 따라 달라지는데, 견봉 돌기로부터 견봉 쇄골 관절을 가로질러 쇄골 골절 부위를 K-강선으로 고정하는 술식, K-강선 및 긴장대 강선 고정술,<sup>2)</sup> T형 금속판 고정술,<sup>6)</sup> 갈고리 금속판을 이용하여 쇄골과 견봉 돌기를 같이 고정하는 술식,<sup>4)</sup> 오구 쇄골 간 금속 나사 고정술,<sup>5)</sup> 봉합 나사못 (suture anchor),<sup>7)</sup> PDS (polydioxanone) 봉합사, 비흡수성 봉합사, Dacron tape, Mersilene tape 등을 이용하여 오구 쇄골 인대를 보강하는 술식<sup>3)</sup> 등 다양한 수술 방법이 소개되어 있지만, 적절한 수술법에 대해서는 논란이 있다.

오구 쇄골 인대는 쇄골 원위부 골절에서 근위 골편의 수직 전위를 막고, 골절의 치유과정에 중요한 것으로 알려져 있으며, 이러한 개념을 기본으로 여러 가지 수술 방법이 시행되었지만, 그 합병증 및 제한점 등이 보고되고 있다. 오구 쇄골간 금속나사 고정술은 금속나사 삽입 부위의 미란, 수술 술기의 어려움과 견관절 운동 장애의 단점이 있으며 PDS 봉합사, Dacron tape 등

**Table 1.** Patient demographics

Case	Age	Sex	Type of injury	Additional procedure	Union time (week)	ASE S score	Clinical outcome	Follow-up period (month)	Complication
1	62	F	TA	None	9	88	Good	31	
2	41	F	TA	None	16	95	Excellent	30	
3	36	F	TA	Suture wiring	9	85	Good	28	
4	56	F	TA	Suture wiring	13	95	Excellent	26	
5	60	F	Slip down	Suture wiring	12	96	Excellent	25	
6	72	M	TA	Suture wiring	Nonunion	78	Fair	19	Nonunion
7	43	F	Slip down	Suture wiring	14	90	Excellent	17	
8	27	M	Fall down	K-wires #2	14	90	Excellent	21	
9	53	F	TA	None	16	96	Excellent	12	

을 이용한 오구 쇄골 인대 보강술의 경우 골융해 및 수술 후 쇄골이나 오구 돌기의 미란 발생의 가능성이 있다는 단점과 조기 관절 운동이 어렵다는 문제점이 지적된 바 있다.<sup>1,5,7)</sup> 최근에는 봉합 나사못, TightRope® 등을 이용한 오구 쇄골 인대 보강술로 안정된 고정력을 얻을 수 있으며, 단기 추시 결과이지만 만족할 만한 결과를 보고하고 있다.<sup>8-13)</sup>

본 연구에 사용된 TightRope®는 족관절의 원위 경비 인대 결합 손상시 사용하는 경비 골간 나사못을 대신해 고안된 것으로 6.5 mm 직경의 쇄골측 단추와 10×3.4 mm의 오구 돌기측 단추, 그리고 double loop 형태의 제 5번 fiberwire suture material로 구성되어 있다. 생역학적 연구에서 TightRope®는 888±214 N의 장력을 가지고 있어 견봉 쇄골 관절의 고정에 충분한 안정성을 제공한다고 알려져 있으며, 견봉 쇄골 관절 탈구에 대한 TightRope® 고정술 후 만족할 만한 결과가 보고되었다.<sup>9,13)</sup> 최근에는 이를 쇄골 원위부 골절에 사용하여, Baumgarten<sup>8)</sup>은 Neer 2형 불안정성 쇄골 원위부 골절 1예에 대해 관절경하 TightRope® 고정술을 시행하고 우수한 임상적 결과를 보고하였으며, Robinson 등<sup>12)</sup>은 16예를 대상으로 TightRope®와 유사한 고정물을 이용하여 1예의 섬유성 골유합을 제외하고 전 예에서 골유합을 보였으며, 우수한 임상적 결과를 보고하였다. 그리고 다른 여러 수술법에 비하여 더 작은 피부 절개와 연부 조직 박리를 최소화하여 시행할 수 있어 최소 침습적이라 하였다.

저자들은 오구 쇄골 인대 손상이 동반된 쇄골 원위부 골절에서의 TightRope® 고정술이 골유합을 이룰 때까지 충분한 수직 및 수평 안정성을 제공할 수 있으며, 고정물과 연관된 합병증 및 제한점을 줄일 수 있을 것으로 판단하였다. 그 결과 9예 중 초기 정복 소실에 의한 불유합 1예를 제외한 8예 (88.9%)에서 골유합을 얻을 수 있었으며, 추시 관찰 중 정복의 소실, 고정물의 파손 및 감염 등의 특별한 합병증 없이 8예 모두에서 만족스러운 임상적 결과를 나타내었다. 본 연구 결과는 견봉 쇄골 관절 탈구 뿐만 아니라 불안정성 쇄골 원위부 골절에서도 TightRope® 고정술이 충분한 고정력을 제공한다는 것을 보여주었다고 할 수 있겠다.

최근 많이 사용되고 있는 갈고리 금속판 또는 오구 쇄골 금속나사 고정술은 강한 고정력을 제공하지만, 고정물을 제거하지 않을 경우 견관절의 강직을 유발할 수 있어 고정물의 제거가 권장되고 있다.<sup>12)</sup> 그러나 TightRope® 고정술은 골유합 후 고정물의 제거가 항상 필요하지 않다는 장점을 가진다. Robinson 등<sup>12)</sup>은 골유합 후 고정물을 제거하지 않았음에도 불구하고 16예 중 일 시적 강직이 있었던 1예를 제외한 모든 예에서 강직의 발생이 없었음을 보고하였다. Choi 등<sup>10)</sup>은 TightRope®

고정술 후 10예 중 6예 에서 방사선 소견상 쇄골측 단추 쇄골의 상부 피질골을 파고드는 함몰 소견을 관찰할 수 있었지만, 기능적 문제가 없음을 보고하였다. 이와 유사하게 본 연구에서도 4예에서 쇄골측 단추의 함몰 소견을 관찰할 수 있었으며, 역시 임상적 결과에 영향을 미치지 않았으며, 고정물 잔존으로 인한 합병증의 발생은 없었다. 쇄골단추의 함몰 소견은 단기 추시 결과이지만 골유합 후 함몰 소견이 진행되지 않았기 때문에 술 후 초기 즉 오구 쇄골 인대 및 주위 연부 조직이 치유되기 전에 발행하였다고 생각된다. 하지만 정확한 분석을 위해서는 장기 추시 관찰이 필요하다고 판단된다.

저자들은 골절 부위의 해부학적 정복이 어려운 경우나 TightRope® 고정술을 시행한 후에도 골절부의 간격이 존재할 경우 5번 비흡수성 봉합사를 이용하여 골절부의 추가적인 환형 고정을 시행하였다. 이는 연부 조직의 박리를 시행하지 않고도 시행할 수 있으며, 골절부의 간격을 줄일 수 있어 빠른 골유합을 유도할 수 있었다고 판단된다.

오구 쇄골 인대 손상이 동반된 불안정성 쇄골 원위부 골절에 대한 TightRope® 고정술의 원위 쇄골 골편이 작거나 골질이 좋지 못해 안정된 고정이 어려운 경우에 좋은 적응증이 될 수 있을 것으로 생각되며, 골유합 후 고정물 제거를 위한 이차적인 수술이 필요하지 않다는 것이 가장 큰 장점이라 할 수 있다.

본 연구의 제한점은 증례 수가 적고, 짧은 추시 기간으로 고정물에 의한 골융해 및 단추 함몰 등의 고정물 관련된 후기 합병증 등을 관찰할 수 없었다는 점이다. 정확한 결과 및 합병증의 분석을 위해서는 앞으로 더 많은 증례와 장기 추시 연구가 필요하리라 생각된다.

## 결 론

불안정성 쇄골 원위부 골절에서 TightRope® 고정술은 고정물의 제거가 필요하지 않다는 장점이 있으며, 원위 골편의 고정이 어려운 골절에서 안정된 고정을 얻을 수 있는 하나의 대안이 될 수 있을 것으로 생각된다.

## REFERENCES

1. Khan LA, Bradnock TJ, Scott C, Robinson CM. Fractures of the clavicle. *J Bone Joint Surg Am.* 2009;91:447-60.
2. Badhe SP, Lawrence TM, Clark DI. Tension band suturing for the treatment of displaced type 2 lateral end clavicle fractures. *Arch Orthop Trauma Surg.* 2007;127:25-8.
3. Huang TW, Hsieh PH, Huang KC, Huang KC. Sus-

- pension suture augmentation for repair of coracoclavicular ligament disruptions. Clin Orthop Relat Res. 2009;467:2142-8.*
4. **Lee KW, Lee SK, Kim KJ, Kim YI, Kwon WC, Choy WS.** Arthroscopic-assisted locking compression plate clavicular hook fixation for unstable fractures of the lateral end of the clavicle: a prospective study. *Int Orthop. 2009;34:839-45.*
  5. **Yamaguchi H, Arakawa H, Kobayashi M.** Results of the Bosworth method for unstable fractures of the distal clavicle. *Int Orthop. 1998;22:366-8.*
  6. **Yum JK, Lee SL, Ra HJ.** Mini-T plate fixation for Neer type II distal clavicle fracture. *J Korean Shoulder Elbow Soc. 2009;12:1-6.*
  7. **Shin SJ, Roh KJ, Kim JO, Sohn HS.** Treatment of unstable distal clavicle fractures using two suture anchors and suture tension bands. *Injury. 2009;40:1308-12.*
  8. **Baumgarten KM.** Arthroscopic fixation of a type II-variant, unstable distal clavicle fracture. *Orthopedics. 2008;31:1-3.*
  9. **Cho CH, Sohn SW, Kang CH, Oh GM.** Coracoclavicular ligament augmentation using TightRope® for acute acromioclavicular joint dislocation: surgical technique and preliminary results. *J Korean Shoulder Elbow Soc. 2008;11:165-71.*
  10. **Choi ES, Park KJ, Kim YM, et al.** Arthroscopic treatment of acromioclavicular joint dislocation using TightRope®: preliminary results. *J Korean Fracture Soc. 2010;23:310-6.*
  11. **Murena L, Vulcano E, Ratti C, Ceconello L, Rolla PR, Surace MF.** Arthroscopic treatment of acute acromioclavicular joint dislocation with double flip button. *Knee Surg sports Traumatol Arthrosc. 2009;17:1511-5.*
  12. **Robinson CM, Akhtar MA, Jenkins PJ, Sharpe T, Ray A, Olabi B.** Open reduction and endobutton fixation of displaced fracture of lateral end of the clavicle in younger patients. *J Bone Joint Surg Br. 2010;92:811-6.*
  13. **Zooker CC, Parks BG, White KL, Hinton RY.** TightRope versus fiber mesh tape Augmentation of acromioclavicular joint reconstruction: a biomechanical study. *Am J Sports Med. 2010;38:1204-8.*

## 초 록

**목적:** 불안정성 쇄골 원위부 골절에서 Endobutton을 이용한 오구 쇄골 인대 보강술을 시행하고 그 방사선학적 및 임상적 결과를 알아보고자 하였다.

**대상 및 방법:** 2007년 10월부터 2009년 9월까지 오구 쇄골 인대 손상이 동반된 Neer 제 2형 불안정성 쇄골 원위부 골절로 TightRope® 고정술을 시행하고 1년 이상 추시 관찰이 가능하였던 연속적 9예를 대상으로 하였다. 방사선적 평가는 단순 방사선 사진을 이용하여 오구 쇄골 간격 측정 및 골유합을 판단하였고, 임상적 평가는 ASES 평가 점수를 이용하였다.

**결과:** 8예 (88.9%)에서 골유합을 얻을 수 있었으며, 평균 골유합 기간은 12.9 (9~16)주였다. 술 후 및 최종 추시 평균 오구 쇄골 간격은 5.6 mm, 6.2 mm로 통계학적으로 의미있는 정복의 소실은 없었다 ( $p>0.05$ ). ASES 점수는 평균 90.3 (78~96)점으로 우수 6예, 양호 2예, 보통 1예였으며, 8예 (88.9%)에서 만족할 만한 결과를 나타내었다. 합병증으로 1예에서 초기 정복 소실로 인하여 불유합이 발생하였으며, 보통의 임상적 결과를 보였다. 그 외 고정물의 파손 및 감염 등의 합병증은 없었다.

**결론:** 불안정성 쇄골 원위부 골절에서 TightRope® 고정술은 고정물의 제거가 필요하지 않다는 장점이 있으며, 원위 골편의 고정이 어려운 골절에서 안정된 고정을 얻을 수 있는 하나의 대안이 될 수 있을 것으로 생각된다.

**색인 단어:** 쇄골 원위부, 오구 쇄골 인대, 불안정성 골절, TightRope®